

Muskelskjelettultral lyd og diagnostikk

[16.08.2010] Muskelskjelettultral lyd (MSUL) fremmes varmt av en manuellterapeut i en artikkel i magasinet muskel&skjelett og gir grunnlag for hard debatt mellom fysioterapeuter i klinikk og forskning i magasinet Fysioterapi i privat praksis. Her gir Per Sunde, MSUL-ekspert med egen skulderklinikk, sine refleksjoner.

Av Per Sunde, lege, Skulderklinikken (Klinikk Frogner)
persunde@persunde.no

Som tidligere allmennlege/idrettslege og kanskje den nordmannen med lengst erfaring med ultralyd for muskelskjelettlidelser, såkalt muskelskjelettultral lyd (MSUL), føler jeg nå et behov for å bidra med mine refleksjoner. Det registreres et gledelig og optimistisk oppsving i fysioterapeuters interesse for MSUL, eksemplifisert med manuellterapeut Jørn Bjørnaas' artikkel om ultralyddiagnostikk i siste nummer av muskel&skjelett (1). I tillegg har en debatt nettopp "rast" mellom fysioterapeutforskere og -klinikere om skulderdiagnostikk/ultral lyd/trykkbølgebehandling i Fysioterapi i privat praksis (2-4).

Redaksjonen i Fysioterapeuten har bedt meg om å kommentere og belyse noen faktorer, kanskje trekke opp noen linjer, eventuelt forsøke å moderere debattens motsetninger noe, samt kanskje gi litt motvekt til teknologi-optimismen. Jeg takker for anledningen. Innlegget vil være preget av at jeg i dag arbeider mest med skuldre, om enn ikke lenger på Bislett legesenter.

Gledelig interesse

Først om den økende MSUL-interessen, eksemplifisert med den nevnte artikkelen (4). Det har etter mitt skjønn tatt omtrent 10 år for lenge før aktuelle MSUL-interessen i Norge for alvor har skutt fart. Radiolog Jan Edenberg og undertegnede spurte i -01 i legetidsskriftet (5) om man ikke skulle bruke ultralyd ved diagnostikk av rotator-cuffskader og reservere MR for spesielle tilfeller. Vi arrangerte flere kurs med utenlandsk topekspertise ved NIMI. Søknaden om kursgodkjenning for revmatologene ble første gang avslått fordi temaet ikke hadde tilstrekkelig aktualitet. I dag er det obligatorisk for alle norske revmatologer å lære om MSUL.

Utover spredte tidlige tilløp har norske ortopeder og radiologer – i motsetning til i en rekke andre land- "knapt" viet faget oppmerksomhet. De fleste skulderortopeder uttaler at de gjerne skulle ha kunnet bruke ultralyd. En som derimot har tatt tak for MSUL er ortopeden S. Moosmayer ved Martina Hansens Hospital, i legetidsskriftet i 2007 (6). Radiologene derimot, med sine gode forutsetninger, syns å ha flyktet fra feltet. Hva har skjedd - eller snarere ikke skjedd!? Vi snakker her om en forunderlig implementeringstreghet. For å si det mildt har interessen vært meget laber i Norge. Den manglende støtten fra radiologene hold har gjort veien tyngre å gå. Jeg mener at overforbruk av MR fremfor UL medfører alvorlig overforbruk av ressurser og unødige ventetid, spesielt for skulderpasienter.

I dag ser de fleste nytten av ultralyd for muskelskjelettlidelser. Faget er der, med sine egne kvaliteter. For å sitere forordet i van Holsbeeck og Introcaso's solide basisbok (7): "Reflection of the sound beam displays structure that is imperceptible with other imaging techniques." Og videre, fra McNally's lærebok (8):

"Ultrasound is the most rapidly developing technique in MS imaging. It now replaces MRI in many specific clinical settings and serves as an important adjunct in others. It will have a profound impact on the practice of medicine in rheumatology, orthopedics, sports medicine and traumatology."

MR er som ultralyd heller ikke helt objektiv og klarer heller ikke alle diagnoser. MR-guru I San Francisco, D. Stoller, uttaler i dag - i motsetning til hva han har sagt tidligere - at man trenger ultralyd. Han har vist dette, i sitt verdenskjente årlige MR-kurs, ved blant annet å ta inn til kurset sitt i Norge velkjente T. Bouffard ved Henry Ford-klinikken som foreleser om ultralyd skulder.

Jeg vil uttrykke meg så sterkt som å si at en ortoped som undersøker en skulder uten ultralyd og en muskelskjelettundersøkende radiolog som ikke behersker ultralyd begge har et handikap. Det er her som ellers: use it or loose it. Det er nettopp det som nå har skjedd eller er i ferd med å skje. I spenningsfeltet mellom primærklinikkene og radiologien falt "barnet" MSUL mellom de fleste radiologstoler. Antakelig er tiden nå inne for ved de fleste skulderlidelser, og særlig da de atraumatiske, å anbefale ultralyd som første billedundersøkelse (9). Med andre ord vil de fleste i dag mene at man i betydelig grad tidligere har overbrukt MR.

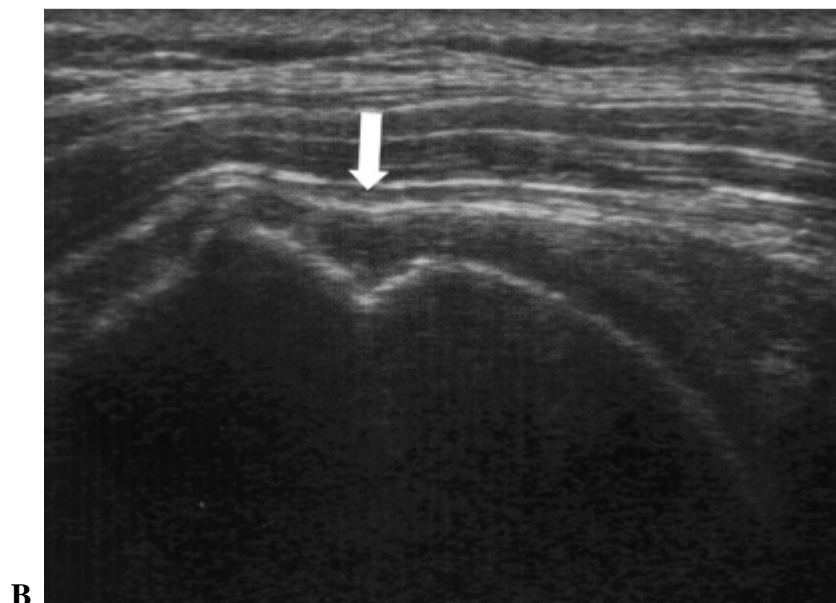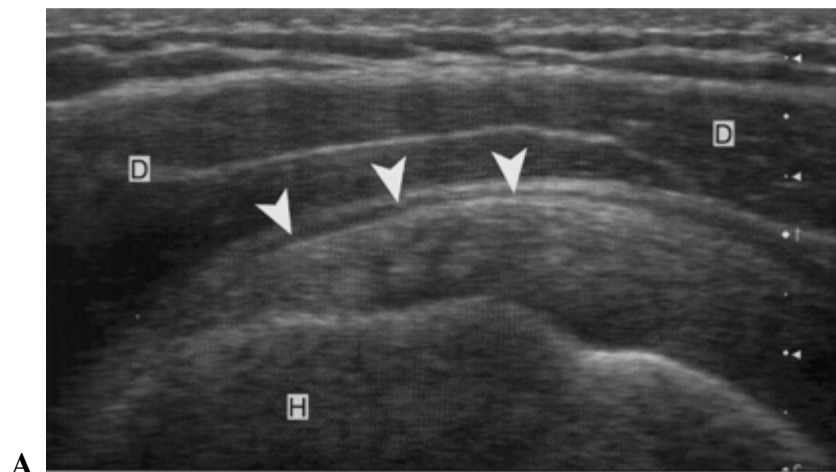
Både UL og MR meget gode for rotatorcuff, hver med sine fortrinn og ulemper. Mange svært erfarne brukere med godt kjennskap til begge metodene foretrekker UL, med mindre det klart dreier seg om indikasjon for kirurgi. Det må dog ikke stikkes under en stol at MR er et vakkert hjelpemiddel som gir den globale helheten, om enn med noen tydelige svakheter. For eksempel manglende dynamikk og muligheter for i samme seanse å sammenligne begge sider. Det er også noen ganger tendens til overfortolkning av MR-signaler. Derimot, hvis UL-undersøkelsen utføres av en enkelt kliniker – altså en ett-trinns-undersøkelse - innebærer dette rett og slett en annen arbeidsform. En slik undersøkelse – der og da – eventuelt med prosedyrer der og da – gir kliniker og pasienten oftest umiddelbart tilstrekkelig informasjon for videre anbefalinger. Det gir en klart redusert ressursbruk og kortere ventelister.

Hvem bør så utføre MSUL? Svaret kan enkelt være den som har tatt seg bryderiet med å lære seg det og som trenger det i sin daglige praksis. Det betyr at man må tenke kompetanseutvikling på tvers av gamle grenser og revirer. Det er flott at andre enn leger har sett dette. Vi må dog alle være bevisste på ikke å overselge ultralyden – det vil si at vi må finne en balanse mellom realisme- og begestringskurven for ny teknologi. Ukritisk bruk av ultralyd vil være ødeleggende og i siste instans kostnadsdrivende heller enn besparende. Det er også viktig å vite når man kaster bort tiden, for eksempel med det meste av labrumdiagnostikk i skulderen. Det er greit å undersøke en patellarsene sonografisk, men det er få som vil mene at man heller skal gå for en UL-undersøkelse enn en MR når man mistenker intraartikulær knepatologi.

Det er flott at dedikerte fysioterapeuter og kiropraktorer og noen få andre har grepet fatt i MSUL. Antakelig har man hatt en litt overdreven respekt for lærekurven. Dog, det er like viktig at man for eksempel har en betydelig respekt for problematikken rundt å kunne utføre en god doppler-undersøkelse. (Doppler er en form for ultralyd som kan avdekke og måle blodstrøm.) Jeg vil sterkt appellere til miljøene i primærhelsetjenesten om at de på sin side arbeider målbevisst med kvalitetskontroller og kompetanseutvikling på avgrensede områder og heller utvikler gode samarbeidsformer med spesialisthelsetjenesten/radiologene på de andre, enn å gape for bredt.

Het debatt: UL-diagnostikk, subacromiale smerter og trykkbølger

Vi bør i dag konstatere at fysisk-kliniske tester alene ofte ikke er tilstrekkelige for å stille sikre diagnoser. Vi trenger et bredere sett av tester. Cyriax levde før vi hadde MR, ultralyd og artroskopi. Heller ikke sistnevnte gir i alle tilfeller en eksakt gullstandard, men har dog blant annet avdekket en rekke intraartikulære strukturavvik. Det er ellers antakelig vanskelig å differensiere rene kapsulære smertemønstre fra diverse bursitter, tendinopater med mere. Med ultralydens inntreden vil man ofte se veske i bursaer og biceps-seneskjeder som sekundære tegn på full tykkelses cuff-rupturer. En ultralydbruker vil relativt sjelden bruke betegnelsen bicepstendinit - ettersom man ofte ser diverse forskjellige avvik rundt biceps-rotatorintervallet-nærliggende subscapularis og supraspinatus. Ultralydbrukeren vil - bedre enn ved MR og røntgen - presist kunne lokalisere og beskrive kalk forskjellige steder i cuffen og bedre enn ikke-brukere kunne indikere relevans der og da og gi videre terapianbefalinger, eventuelt intervenere med aspirasjon&needling. Det er en kjensgjerning at man noen ganger artroskopisk heller bør fjerne selve kalken i senen enn å utføre vanlig akromionreseksjon. I tillegg vil vi uten ultralyd ofte være usikre på om det er cuff-rupturer av klinisk relevans de første ukene etter en skade (for eksempel lukseringer hos godt voksne). Smerter, stivhet og hevelse kan da forkludre videre henvisning til ortoped i optimal tid for sutur. Prognosen avgjøres oftest av korrekte og hurtige diagnoser. Figur 1 viser et eksempel: 1 A viser en normal m suprapinatus, mens 1 B viser samme snitt med supraspinatusruptur.



Figur 1. Øverst, A, er et frontalt bilde av en normal supraspinatus (pilspissene) liggende mellom deltoid (D) og humerus (H). Nederst, B, er frontalt bilde ved en røket supraspinatus. B har samme orientering som A men har en konkav depresjon av bursa subdeltoideus (pilen) som indikerer en fullstendig ruptur av rotator-cuffen. Det underliggende humerushodet viser tegn på uregelmessighet i overflaten, hvorpå årsaken er uklar: Noen mener det er på grunn av posterosuperior inneklekking ved overarms kastøvelser, mens andre mener det kommer av traksjon av festefibrene. These pictures were first published in Practical Musculoskeletal Ultrasound. McNally EG. London: Elsevier Churchill Livingstone, 2005, p 45. Republished with permission.

Også ultralyd må tolkes med varsomhet, men hjelper oss sammenholdt med klinikken, til å komme nærmere en relevant diagnose. Mange uløste spørsmål og komplekse sammenhenger bør likevel føre til at vi fortsatt ofte er usikre på hvilke strukturer som gir oss hvilke problemer og hva vi egentlig tester.

Disse betraktningene fører oss over til debatten rundt forskningsarbeidet til Kaja Engebretsen og co. For de som er ukjente med den randomiserte kontrollerte studien fra Ullevål Universitetssykehus fra 2009, vil jeg bare kort si at de for pasienter med subakromiale smerter fant at treningsøvelser etter 1984-programmet til Bøhmer (10) var bedre enn trykkbølgebehandling (11).

Deri ser jeg UL-klinikernes bekymring for at forskerne ikke har differensiert de subacromiale problemene nærmere. Men jeg tror at man skal forsøke å tone ned motsetningene og forsøke å se med mer velvilje til hverandre. Forskerne har utført et solidt stykke arbeid i et svært vanskelig terreng. Uten billeddiagnostikk og med "vidt åpne" kriterier for subacromiale problemer (bursa, kalk, tendinopati/cuff rupturer, labrum etc.), er arbeidsgruppen antakelig selv klar over at den kan kritiseres og at det er lett å se underveis eller etterpå at ting kunne ha vært gjort litt annerledes. Gruppen er heller ikke fremmed for at man kanskje kunne ha kombinert ekstrakorporal trykkbølgebehandling (ESWT) med øvelsesbehandling. Slik arbeidet fremstår i dag har det likevel sin egenverdi som pragmatisk forskning, med en viss generaliserbarhet til dagens rådende allmennpraksis uten særegent utstyr. Så får man heller diskutere detaljer rundt fornuftig bruk av trykkbølgebehandling, manglende kontrollgruppe samt diskuterbare konklusjoner rundt 18. uke og senere. Verken jeg eller andre er ifølge litteraturen sikkert i stand til å si hvorvidt trykkbølger er effektive for vonde skuldre. Imidlertid er det et betimelig spørsmål hvorvidt primærhelsetjenesten i 2010 er tjent med å være uten ultralydutstyr.

Til glede for noen og irritasjon for andre er det helt nødvendig at man stiller strenge krav til evidensbasert/kunnskapsbasert medisin. Omvendt, det vil selvsagt kunne være irriterende for erfaringsmedisinere og -terapeuter når "akademia" føles for opphøyet/fjernt fra den praktiske hverdagen. Jeg vil fremheve enkelte faktorer: Det tar tid å utforme gode studieprotokoller og å fremskaffe pålitelig evidens. Det kan derimot være gjort på et blunk med moderne markeds- og publikasjonsteknikker, hvor man ikke behøver å spørre om etikk, å fremme både solide og ikke fullt så solide budskaper. Noen må tåle kritikk for usikker diagnostikk, mens andre må tåle kritikk for å legge seg på for tydelig på "Snåsa-effekter" (dog med all respekt for Snåsamannen i seg selv). Det er dog ikke tvil om at det er store kommersielle interesser knyttet til ESWT.

Vi som har vært med en stund vet at levetiden for medisinske sannheter kan være forbausende kort. Og at Cochranoversikter og -metaanalyser har sine betydelige svakheter. Vi vet også at

man forsøker å minimere bias eller feilkilder. Dog har vi alle har en form for bias, uansett hvor gode studienes randomiserte protokoller er. Om ikke annet har man definitivt bias for å publisere positive resultater.

Tilbake til sammenhenger innenfor fysikalsk medisin: som overalt ellers kan man selvsagt ha effekt av en behandling selv om man ikke har evidens for den. Vi strever med å stille de gode spørsmålene og ofte har vi ikke presise diagnoser. Det blir ikke lettere når vi har problemer med å måle resultater samt standardisere forskjellige intervensjoner. Vi har lite evidens for at samvariasjon mellom strukturavvik og smerter også betyr årsakssammenhenger. Patomorfologi eller form- og strukturavvik betyr ikke i seg selv sykdom. Konteksten eller pasienten som individ vil lett forsvinne i de strenge gruppe-baserte forskningsprotokollene. Vi må for eksempel heller ikke helt forsømme gode observasjonsstudier.

Noen refleksjoner videre

Jeg tror personlig at vi ytterligere bør forsøke å undergruppere forskjellige problemområder fra for eksempel det subacromiale rom. Derved ikke sagt at det er lett å gjøre det. Vi har mange problemområder og mange vanskelige diskusjoner, uansett billedbruk eller valg av fysiske tester. For eksempel:

Vi har ennå ikke konkludert i debatten om en systemeffekt av kortison har samme, eller nær samme effekt som målrettet kortison på "åstedet". (Dog er de fleste enige om ikke å sette kortison i skadet vev.) Vi vet heller ikke i hvilken utstrekning det kan dreie seg om en god lokalbedøvelseseffekt i andre tilfeller. Og vi er på en rekke felter usikre på om de billedmessige strukturelle forandringene vi avleser - fortrinnsvis ved MR og ultralyd - virkelig er årsaken til pasientens problemer. Dette må bety at vi må være varsomme med å trekke for vidtrekkende konklusjoner. Men uansett: det at klinikerne på en rekke felter tar styringen selv i forhold til radiologene, er antakelig en gunstig utvikling. UL-klinikerne bør for eksempel ikke stole blindt på en ikke spesielt muskelskjellletterfaren radiologs MR-fortolkning. Når det er sagt: det er helt sentralt at radiologenes faglige dybder er med og styrer utviklingen. Det kan enkelte ganger være meget vanskelig å skille naturlige varianter eller viktige eller uviktige avvik, særlig intraartikulært i skulderen.

Som klinikere må vi ofte treffe valg som ikke er forskningssikrede. Vi vil alltid ha en rekke ubesvarte spørsmål om årsakssammenhenger, diagnoser, behandlinger og prognoser, og ikke minst ad pasientens opplevelser og erfaringer. Dette bør mane til ydmykhet alle veier. Det er flott med klinisk skjønn, pasientpreferanser og erfaringsbasert kunnskap, men vi må vokte oss for å forkaste den evidensbaserte medisinen, selv om den i noen tilfeller kan virke unødig streng. Vi snakker kanskje best om en erfaringsbred kunnskapsbasert medisinsk virksomhet?

Klinikernes bruk av MSUL, særlig den av fysioterapeuter og kiropraktorer

Jeg tror at utviklingen bør tilskyndes og støttes. Det har vært klokt å søke hjelp i danske og eksempelvis engelske miljøer. I lys av utviklingen i Norge; eller kanskje man bør si den manglende utviklingen i Norge - er det svært prisverdig at man nå har flere aktive miljøer, og at man etter hvert utarbeider retningslinjer og utdannelsessystemer.

For oss alle gjelder det å ikke overselge ultralydens muligheter og betydning. Det vil i svært mange tilfeller være vanskelig objektivt å måle og se et behandlingsresultat. Fortsatt er MSUL relativt ukjent for majoriteten av eksempelvis radiologer og ortopeder, og leger ellers. Jeg tror at nevnte manuellterapeuts artikkel - med en rekke gode ansatser, men i det hele til dels uvitenskapelig - er i overkant vidløftig. Jeg tror for eksempel at man står i fare for å spre seg

for mye. Man må hele tiden vokte seg for overfortolkninger. De færreste fysioterapeuter vil for eksempel ha faglig bakgrunn for å sette seg inn i sammenhenger med legespesialister om diverse sirkulasjonsfunn (arterier, vener) og med nevrologer om diverse vanskelige funn i nerver. Vi må hele tiden minne oss om at det dreier seg om lydbølger og ikke histologi, og at vi ikke kan ultralyd-lese en smerte. Spesielt er et felt som doppler-UL ikke for nybegynnere.

Når dette er sagt: ikke forstår jeg hvordan man kan leve uten et så vakkert hjelpemiddel og en potent 6. sans. Men jeg er jo i høyeste grad biased og addicted:

Jeg innrømmer at jeg etter førstegangsundersøkelse liker å kunne angi for en skulderkirurg for eksempel relativt presis lokalisering av kalk eller rupturer i cuffen. Det siste kanskje i footprint som kirurgen ikke ser ved artroskopi.

Litteratur

1. Bjørnaas J. Ultralyddiagnostikk – et aktuelt fagområde for manuellterapeuter. *muskel&skjelett* 2010; 25(2): 12-9.
2. Nord-Varhaug K. Kommentar til: Radial extracorporeal shockwave treatment compared with supervised exercises in patients with subacromial pain syndrome: single blind randomised study: Engebretsen m.fl. 2009. *Fysioterapi i privat praksis* 2009; 18(8): 12-4.
3. Engebretsen K, Grotle M, Bautz-Holter E, Sandvik L, Juel NG, Ekeberg OM, Brox JI. Kommentar til: Radial extracorporeal shockwave treatment compared with supervised exercises in patients with subacromial pain syndrome: single blind randomised study: Engebretsen m.fl. 2009. *Fysioterapi i privat praksis* 2010; 19(1): 20-1.
4. Aronsen KH. Kommentar til innlegg fra forsker Kaia Engebretsen om trykkbølgebehandling i *Fysioterapi* nr. 1-2010. *Fysioterapi i privat praksis* 2010; 19(2): 24-5.
5. Sunde P, Edenberg J. Diagnostikk av rotatorcuffskade. *Tidsskr Nor Lægefor* 2001; 18: 121.
6. Moosmayer S. Ultralyd nyttig ved skulderdiagnostikk. *Tidsskr Nor Lægeforen* 2007;127(8):1015. Tilgjengelig på www.tidsskriftet.no
7. van Holsbeeck M, Introcaso JH. *Musculoskeletal Ultrasound*. 2nd edition, Mosby, 2001.
8. McNally EG. *Practical Musculoskeletal Ultrasound*, Elsevier Churchill Livingstone, 2005.
9. Rutten MJ et al. Detection of rotator cuff tears: The value of MRI following ultrasound. *Eur Radiol* 2010; 20: 450-7.
10. Bøhmer AS. Trening ved kroniske degenerative skulderlidelser. *Fysioterapeuten* 1984; 51: 192-7. Elektronisk tilgjengelig fra referanselisten til: http://www.fysioterapeuten.no/xp/pub/venstre/fag_vitenskap/nyheter/339305
11. Engebretsen K, Grotle M, Bautz-Holter E, Sandvik L, Juel NG, Ekeberg OM, Brox JI. Radial extracorporeal shockwave treatment compared with supervised exercises in patients with subacromial pain syndrome: single blind randomised study. *BMJ* 2009; 15; 339:b3360. do http://www.bmj.com/cgi/content/abstract/339/sep15_1/b3360